

A méhnyakrák szűrésének szempontjai: hazai irányelvek

A Szülészeti és Nőgyógyászati Szakmai Kollégium útmutatója

ÖSSZEÁLLÍTOTTA: BÓCSA PÉTER DR., GÓCZE PÉTER DR., HERNÁDI ZOLTÁN DR., PAP KÁROLY DR., UNGÁR LÁSZLÓ DR.

BEVEZETÉS Meghatározás szerint a szűrés a tünetmentes népesség vizsgálata valamilyen betegség elő- és/vagy korai állapotának felfedezése, a betegség kivédése vagy eredményes gyógyítása, illetőleg a betegség okozta halálozás csökkentése végett. Ennek értelmében a nőgyógyászati rákszűrés csak a méhnyakrákszűrésre vonatkozik.

A méhnyakrákszűrés a nőgyógyászati vizsgálat részeként végezzük. Ekként a méhnyakrák szűrésnél a szeméremtest, a hüvely, a méhtest, a függelékek és az emlők felől is tájékozódunk, ezek kezdeti, még eredményesen kezelhető, daganatos elváltozásainak némelyikét is felfedezhetjük. Ez azonban a szűrés fogalmába nem illeszthető, statisztikai álláspont szerint nem tekinthető rákszűrésnek. Miután a nőgyógyászati vizsgálathoz a kolposzkópia is hozzátartozik, a nőgyógyászati rákszűrés a gyakorlatban a méhnyak sejtkenet- (citológiai) és kolposzkópiai vizsgálatát is magába foglalja.

Megjegyzés: A kolposzkópiának, mint rákszűrés módjának a hatékonyságát előretételezve, véletlen bevételek vagy más népességi vizsgálatokkal nem tanulmányozták, ezért statisztikai értelemben vett – a tényekre alapozott orvoslás eszméje szerinti – értékét nem lehet megállapítani. Használhatóságáról inkább tapasztalat és résztanulmányok alapján alkoshatunk véleményt. Megállapítható, hogy a kolposzkópia a CIN felismerésének érzékeny módszere, az elváltozást olyan esetekben is gyakorta jelezi, amikor a sejtkenet negatív (1).

A kolposzkópia hazai hagyománya közel egy évszázados, elhagyása a statisztikai ténytudás hiánya ellenére sem lenne megalapozott. Ugyanis, amíg népességi (előretételezve, véletlen bevételek stb.) tanulmányok nem igazolják, hogy a kolposzkópiát alkalmazva a méhnyakrák szűrésében nem hatékony, elhagyása hiba lenne, s talán etikailag is megkérdőjelezhető. Amiért valamit részletesen nem tanulmányoztak, az még nem jelenti azt, hogy az a valami nem jó.

A szűrésen megjelent nőknél a „nem nőgyógyászati” rákszűrésen való részvételre (mammográfia, szájüregi rákok szűrése, vastagbélrák-szűrés, melanomaszűrés) a szűrés végző szakember felhívhatja a figyelmet.

A MÉHNYAKRÁKSZŰRÉS HAZAI IRÁNYELVEI A méhnyakrák szűrésének ajánlott hazai alapirányelveit a *folyamatábra* összegezi.

SZOKÁSOS SZŰRÉS (KOLPOSZKÓPIA ÉS A SEJTKENET IS NEGATÍV) A nemi élet a lányok többsége tizenéves korban kezd, következésképpen már a tizenévesek is fertőződ(het)nek HPV-vel. Ezért célszerű a nőgyógyászati rákszűrés két évvel a nemi élet megkezdése után, de legkésőbb a 21. életévtől elkezdni.

ASC	atypical squamous cells (kóros laphámsejtek)
ASC-US	atypical squamous cells of undetermined significance (bizonytalanul megítélhető kóros laphámsejtek)
ASC-H	atypical squamous cells, cannot rule out high-grade squamous intraepithelial lesion (nem egyértelműen megítélhető, de a súlyos laphámelváltozás nem zárható ki)
SIL	squamous intraepithelial lesions (laphámsejti elváltozások)
LSIL	low-grade squamous intraepithelial lesions, mild dyskaryosis (CIN1-nek megfelelő sejteltérések)
HSIL	high-grade squamous intraepithelial lesions, severe atypia (CIN2/3-nak megfelelő sejteltérések)
AGC	atypical glandular cells (kóros mirigyhámsejtek)
AGC-NOS	atypical glandular cells, not otherwise specified (bizonytalanul megítélhető kóros mirigyhámsejtek)
AGC-FN	atypical glandular cells, favour neoplasia (nem egyértelműen megítélhető, de a mirigyrák lehetőségét felvető sejteltérés)
AIS	endocervical adenocarcinoma in situ (hámsejti mirigyrák)

A fiatal nőknél évente javasolt nőgyógyászati rákszűrés, s amennyiben a méhnyak a kolposzkóppal is épen látszik, a sejtkenetet elegendő kétévenként venni. Ha a sejtvizsgálat három egymás utáni alkalommal negatív és kolposzkópiai eltérés sincs, súlyos elváltozás kialakulása három éven belül nem valószínű, ezért a háromévenkénti sejtkenetvizsgálat teljesen megfelelő. A változókoriúaknál, ha a kolposzkópia negatív, elegendő a háromévenkénti kenetvétel.

Magyarázat: A fiatalok HPV-fertőzöttsége nagyon gyakori, s a nagy kockázati HPV-vel fertőzötteknél súlyos elváltozás viszonylag rövid idő alatt – akár két éven belül is – kialakulhat, a változókor után ez a veszély már elhanyagolható, ezért a szűrések közötti időtartam három évre biztonsággal kiterjeszhető.

Hatvanöt éves kor felett, ha nemi kapcsolat már nincs, és a korábbi szűrések eredményei negatívak voltak, további szűrés célszerűtlen, de egyedileg elvégezhető.

A POZITÍV LELET ÉRTÉKELÉSÉNEK SZEMPONTJAI ÉS A TEENDŐK A teendőket két részre oszthatjuk: a) alapteendők, amelyeket mindenkinél alkalmazunk – az folyamatábra ezeket mutatja, és b) további teendők, amelyek egyedileg mérlegelendők a beteg és az orvos közös döntése szerint, ezek ezért nem építhetők be a szokványos szűrés útmutatókba.

1. SEJTKENETNEGATÍV, POZITÍV KOLPOSZKÓPIA Az ún. sejtnegatív, pozitív kolposzkópia olyan kolposzkóppal felismerhető kó-

ros, rákelőző állapotokra jellemző hámtérések (mozaikosság, pontozottság, ecetsavpozitivitás stb.) előfordulása, amelyeknél a sejtkenetekben kóros sejtek nem fedezhetők fel.

Az értékelés szempontjai:

Az ilyen esetek 30-50%-a nem CIN/GCIN (cervicalis intraepithelialis neoplasia, glandularis cervicalis intraepithelialis neoplasia), hanem jóindulatú hámtérés, leginkább hámtálatalkulás (metaplasia) következménye. Hozzávetőlegesen 40%-a CIN1, CIN2/3 pedig legfeljebb 10%-ban fordul elő, s ezek zöme is visszafejlődik (1).

A nagy kockázatú HPV csak a CIN/GCIN eseteiben mutatható ki, a kis kockázatúak egyéb jóindulatú hámbetegségeknél (függőlyszerű átalakulás [condyloma] stb.) fordulnak elő. A hámtálatalkulás esetei rendre HPV-negatívak.

Enyhe sejtkenetnegatív mozaikosság, pontozottság stb. jóindulatú, sőt életteni hámtálatalkulás mellett is hosszú évekig megmaradhat, különösen fiataloknál. Az effélék egyik különleges példája az ún. veleszületett átalakulási sáv (congenital transformation zone, CTZ).

TEENDŐK (FOLYAMATÁBRA): HPV-MEGHATÁROZÁS

a) Ha nagy kockázatú HPV nem mutatható ki, hat hónaponként kolposzkópia és sejtkenet, évente HPV-vizsgálat javasolt. Ha a kolposzkóppal látott elváltozás megszűnik és a sejtkenet is negatív, visszatérhetünk a szokásos szűrésre. Amennyiben a kolposzkóppal észlelhető elváltozás súlyosbodik (durva mozaikosság, pontozottság, felszíni egyenetlenség stb.) vagy sejtelérés alakul ki, szövettani vizsgálat szükséges (ld. lejjebb).

b) Ha nagy kockázatú HPV igazolható, hathavonta sejtkenet, kolposzkópia és HPV-meghatározás is szükséges. A pozitív kolposzkópia önmagában, még a nagy kockázatú HPV jelenlétében sem képez azonnali műtéti javallatot, ám, ha a kolposzkóppal látott elváltozás két év után is változatlanul megmarad és a nagy kockázatú HPV is kimutatható, a célzott kimetszés – a negatív sejtkenet ellenére is – javasolt. Ha a rákelőző állapot súlyosbodik, a kenetben a kóros sejtek csakhamar megjelennek (LSIL, HSIL, AIS), s a kolposzkóppal látott elváltozások is rendre súlyosbodnak. A folyamat visszafejlődésének a HPV-vizsgálat negatívvá válása az első jele.

2. ENYHE FOKÚ SEJTELVÁLTOZÁSOK (ASC-US, LSIL)

Az ASC-US- és az LSIL-kenetek klinikai megítélése hozzávetőlegesen egyforma (a súlyos CIN kialakulásának veszélye a nagy kockázatú HPV-pozitív ASC-US-kenetekenél 28%, LSIL-kenetekenél 27%); ez indokolja együttes tárgyalásukat (2-3). Jóllehet a nemzetközi útmutatókban külön-külön csoportot képeznek, az irányelvek gyakorlatilag csak a kolposzkópiára utalás javallatában különböznek. Az ilyen keneteket többnyire P3-nak, de időnként P2-nek – ASC-US/LSIL kiegészítéssel – is véleményezik, noha ez szükségtelen.

Az értékelés szempontjai:

ASC-US-kenetek: Ezek a kenetek az összes sejtkenet ~5%-át teszik ki, vagyis meg lehetően gyakoriak, következésképpen jelentősen megterhelik a szűrési rendszert. A kóros sejtelterést mutató keneteknek pedig az 50%-a az ASC-US.

Az ASC-US-kenetek 5-15%-ában fordul elő súlyos CIN, illetve a súlyos CIN kialakulásával a sejtvizsgálatot követő egy-két évben 5-15%-ban számolhatunk (4-5), a nagy kockázatú HPV-pozitív ASC-US kenetekenél 26%-ban (2). A rák lehetősége elhanyagolható (6).

A nagy kockázatú HPV-k az ASC-US csoportban átlagosan 40-50%-ban találhatók, a serdülőkorúaknál azonban akár az esetek 70-75%-ában is (7-9). A serdülőkorúak HPV-fertőzései csaknem mindig átmenetiek.

LSIL-kenetek: Az LSIL-sejtkenet gyakorisága hozzávetőlegesen 2%, de a HPV-vel erősen fertőzött népességben ennél több is lehet (10). A 15-19 éveseknél háromszor olyan gyakori (3,9%), mint a 30-39 éveseknél (1,3%) (11). Az Egyesült Államokban az LSIL-kenetek száma az utóbbi évtizedben megkétszereződött, feltételezhetően a folyadékalapú kenetvizsgálatok elterjedése miatt (12).

Jone és munkatársainak (13) több mint tizenhatezer esetet felölelő vizsgálata szerint a CIN2 az LSIL-esetek 15%-ában, a CIN3 pedig 12%-ban fordul elő. A 2006-os Amerikai Útmutató ennél kisebb arányt ad meg: a súlyos CIN az LSIL-esetek 12-16%-ában alakul ki (14), a 20 évnél fiatalabbaknál azonban csak 7%-ban (3). A LSIL háttérben minden életkorban a CIN1 a leggyakoribb (~70%), a fiataloknál különösen. A CIN1/2 elváltozások fele két éven belül gyógyul, tíz éven belül pedig közel 85-90%-uk tűnik el, és csak töredékükből (0,1%) keletkezik rák 24 hónapon belül, de tíz év alatt is csak 0,4%-uk alakul méhnyakrákká (15). A változók után az LSIL-kenetek háttérben álló CIN2/3 esetek előfordulása ritkább, mint a fogamzó korúaknál (16). Várandósok LSIL-keneteinek háttérben 90%-ban fordult elő CIN1, rák egyszer sem (8, 17).

A nagy kockázatú HPV az LSIL-kenetekben nagyjából 80-85%-ban mutatható ki a 35 évnél fiatalabbaknál és 40%-ban a 35 év felettiekben (5, 18-19).

Fiataloknál az LSIL-kenetek több mint 90%-ban negatívvá válnak három éven belül (60%-ban egy év alatt); idősebbeknél az arány valamivel kisebb (70-75%) (20). A serdülőkorúaknál az LSIL – a HPV-fertőzéssel együtt – átlagosan nyolc hónap alatt lezajlik (21). A dohányzás a HPV-vel fertőzötteknél elősegíti az LSIL kialakulását.

Megjegyzés: A nagy kockázatú HPV-negatív ASCUS/LSIL-kenetek rendre valamilyen jóindulatú hámtálatalkulás (hámtálatalkulás [metaplasia], szarusodási zavar [parakeratosis], függőlyszerű [condyloma] szövettálatalkulás), ritkán visszafejlődő CIN (leginkább CIN1), esetleg kenethiba következményei.

A súlyos CIN-re vonatkoztatva a HPV-meghatározás érzékenysége ASC-US/LSIL-kenetekenél 95%, de fajlagossága csak 30-60% (24-25), ami azt jelenti, hogy a nagy kockázatú HPV a súlyos CIN előfordulását ugyan 95%-os biztonsággal jelzi, de a pozitív esetek 40-70%-ában nincs súlyos CIN. Az ismételt sejtvizsgálat érzékenysége 92%, fajlagossága 45-55%: az álpozitív kenetek száma tehát még az ismétléskor is sok.

TEENDŐK (FOLYAMATÁBRA):

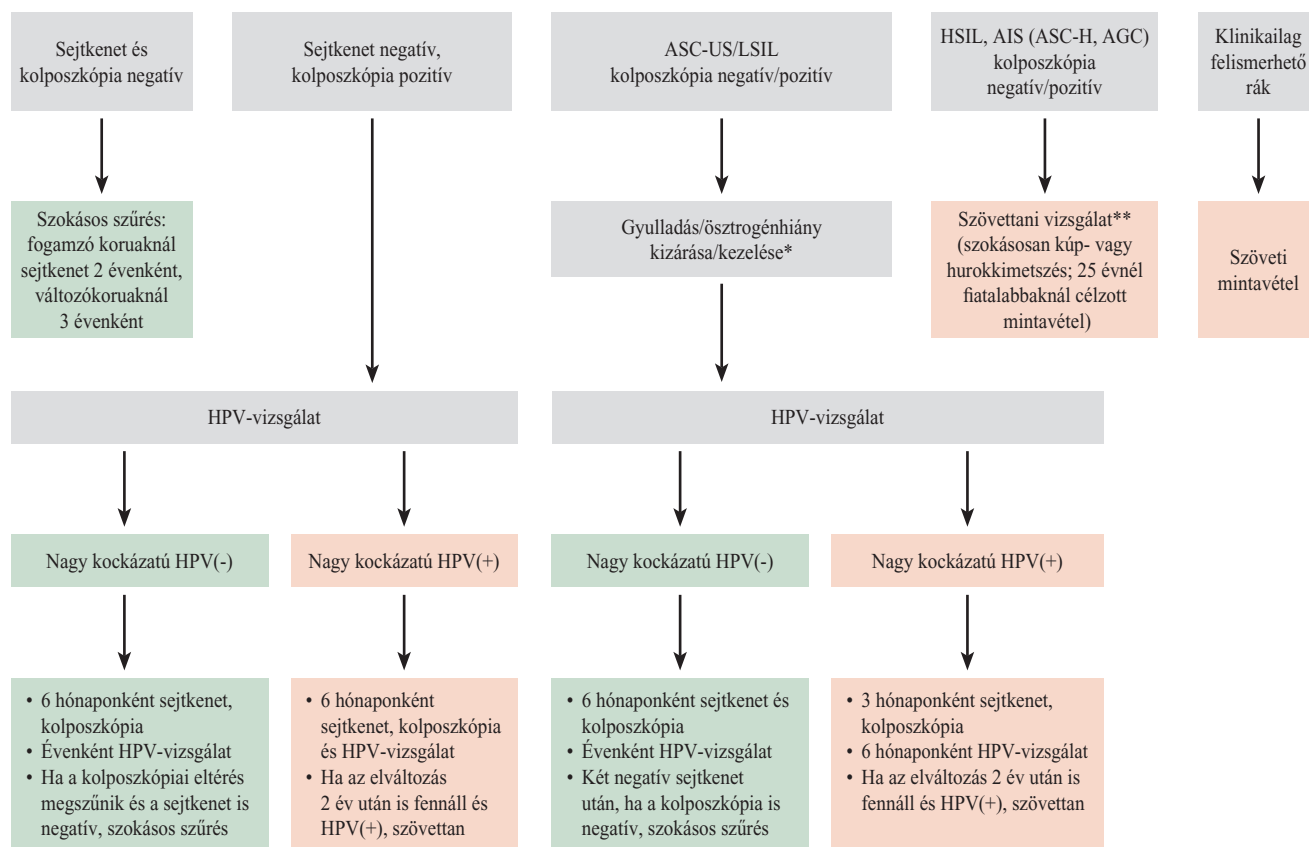
a) Az estleges hüvelygyulladás vagy ösztrogénhiány kezelése
Az ASC-US-kenetek háttérben gyakorta gyulladás, idősebbeknél ösztrogénhiány áll, amely szintén társulhat gyulladással. Mindkét esetben a kolposzkópiát és a kenetvételt is meg kell ismétetni a gyulladás, illetve az ösztrogénhiány megszüntetése után 3-4 héttel. A HPV-vizsgálat csak akkor indokolt, ha a gyulladás/ösztrogénhiány kizárható, illetőleg, ha a kezelést követő ismételt sejtkenet vizsgálatának eredmény is ASC-US. Az LSIL-kenetek többnyire olyan sejtekből állnak, amelyekben már sok HPV-fehérje képződik, és a vírusok sokszorozódnak; másfajta gyulladás vagy ösztrogénhiány LSIL-keneteket elvétele okoz.

b) HPV-meghatározás és ellenőrző vizsgálatok

A HPV-meghatározás célja ezekben az esetekben is a súlyos CIN veszélyének felmérése, mely mindenekelőtt a későbbi teendők szempontjából fontos.

- Ha a nagy kockázatú HPV nem mutatható ki (HPV-negatív vagy kis kockázatú HPV), a súlyos rákelőző elváltozás és

A MÉHNYAKRÁKSZŰRÉS FOLYAMATÁBRÁJA (sejtkenet és kolposzkópia)



* Gyulladás/ösztrogénhiány esetén, a kezelés után ismételt kenetvétel.

** AGC-kenetknél HPV-meghatározás is. HPV-negatív AGC-NOS-kenetknél a szövettani vizsgálatról eltekinthetünk.

ASC-US atypical squamous cells of undetermined significance ASC-H atypical squamous cells, cannot rule out high-grade squamous intraepithelial lesion
LSIL low-grade squamous intraepithelial lesions HSIL high-grade squamous intraepithelial lesions AGC atypical glandular cells AGC-NOS atypical glandular cells, not otherwise specified AIS endocervical adenocarcinoma in situ (hámbeli mirigyák)

a méhnyakrák kialakulásának esélye a vizsgálat idején és az elkövetkező 1-2 évben elhanyagolható (22-23). Ilyenkor nyugodtan várakozhatunk, de a kenetvizsgálatot és a kolposzkópiát hat hónap, a HPV-vizsgálatot egy év múlva célszerű megismételni.

Két, hathavonta levett, negatív sejtkenet után, ha kolposzkópiai eltérés sincs, visszatérhetünk a szokásos szűrésre.

Ha az egy évre végzett ellenőrző vizsgálatnál sem mutatható ki nagy kockázatú HPV, a sejtvizsgálat már rendszerint negatívvá válik. Elviekben előfordulhat, hogy a sejtkenet egy év után is ASCUS/LSIL, ugyanakkor nagy kockázatú HPV nem mutatható ki és a kolposzkópia is negatív, a gyakorlatban ennek vajmi kevés a valószínűsége. Ilyenkor a legfontosabb a kenetek ellenőrzése, az eset megbeszélése a sejtkenetet kiértékelővel, esetleg másik sejttenész (citológus) bevonásával. Ha a hibalehetőség nem valószínűsíthető, a kolposzkóppal vezérelt kimetszés és a nyakcsatorna kikaparása célszerű, a hurok- vagy kúpkimetszés azonban nagyon

megfontolandó, legfeljebb egyedi elbírálás alapján jön szóba, és akkor is inkább a 30 évnél idősebbeknél és akik már szülni nem akarnak. A szövetpusztító kezelések (fagyasztás, koaguláció, lézerpárologtatás) értéke bizonytalan, nem javasoltak, a hathónaponkénti ellenőrzés a tanácsosabb.

- Ha a nagy kockázatú HPV kimutatható (a vizsgálatok 50-85%-a), a súlyos rákelőző elváltozás keletkezésének lehetősége fennáll, ám az esetek zömében nem következik be, s a HPV-fertőzés egy-két év alatt szokásosan lezajlik, kiváltképp a fiataloknál. Mégis, a súlyos elváltozás lehetősége miatt sejtkenetvételt és kolposzkópiát három, HPV-vizsgálatot hathavonta végezzünk. Ha két év múlva is fennáll az elváltozás, s a nagy kockázatú HPV is kimutatható, szövettani vizsgálat, elsősorban célzott kimetszés, célszerű. A hurok- vagy kúpkimetszés nagyon megfontolandó, inkább a szülni már nem akaró, 35 évnél idősebbeknél helyénvaló. Szövetpusztító kezelés ezekben az esetekben különösen veszélyes, súlyos elváltozás maradhat rejtve. Ha ugyanaz a nagy kockázatú HPV már nem mutatható ki (HPV-negatív, más

fajtájú HPV-fertőzés), a megmaradó HPV-fertőzés veszélye megszűnt, a rákelőző állapot szokásosan visszafejlődik.

Ha a sejtkenet negatívvá válik, hat hónap múlva ismételjük meg. Hat hónap időkülönbséggel levett két negatív sejtkenet után, ha a kolposzkópia is negatív az érintetteket szokványosan szűrjük.

c) Az ASC-US/LSIL-kenetek mellett előforduló pozitív kolposzkópia (mozaikosság, pontozottság stb., az esetek 20-30%-a) nem befolyásolja a fenti ellátási elveket, jelentősége csupán az, hogy a CIN jelenlétének jóval nagyobb a valószínűsége, mint a kolposzkópnegatív esetekben. Ilyenkor a kolposzkópiai eltérések rendre enyhék/mérsékelték; súlyos elváltozások (durva mozaik és pontozottság, felszíni egyenetlenség, kóros érrajzolat) melletti ASC-US/LSIL előfordulásakor elsősorban téves sejtvizsgálatra kell gondolnunk. A kolposzkópia tehát a sejtvizsgálat kiegészítője és ellenőre is. A negatív kolposzkópia értékelésénél alapvető, hogy látjuk-e az egész átmeneti sávot (transzformációs zóna). Ha igen, a CIN jelenléte valószínűtlen, de az AIS-sé is kétséges. Ha az átmeneti sáv nem hozható teljes egészében látótérbe, a nyakcsatornában esetleg kialakuló rákelőző állapotra a vizsgálatból nem következtethetünk.

d) Ha az ellenőrzés alatt HSIL-kenetre alakulnak ki, a szövettani vizsgálat elengedhetetlen. (Vö. HSIL-sejtkenet)

Megjegyzés: a dohányosokat feltétlenül tájékoztassuk, hogy a dohányzás abbahagyása elősegíti a vírusok kiürülését, a sejteltérések visszafejlődését (26).

3. SÚLYOS ELVÁLTOZÁSOKRA UTALÓ KENETEK (HSIL, AIS, ASC-H, AGC)
A HSIL- és az AIS-sejtkenet egyértelműen súlyos hámlévaltozásra utalnak. Nem így az ASC-H és az AGC (AGC-NOS, AGC-FN), amelyek csak felvetik a súlyos elváltozások lehetőségét. Jóllehet nem egyértelmű, az ASC-H-kenetek gyakorlati jelentőségét a szakemberek a HSIL-lel megegyezőnek tartják, mondván, hogy a súlyos rákelőző állapot és a kezdődő rák ezeknél csak szövettani vizsgálattal zárható ki (3, 7). Hasonlóan, ha a kenetben kóros mirigysejtek láthatók, a súlyos rákelőző elváltozást (AIS) vagy a mirigyhámrákot biztonsággal csak szövettani vizsgálattal ismerhetjük fel, annak ellenére, hogy a kóros sejteltváltozások mértéke a mirigyhámsejtekénél is utal a betegség súlyosságára. A kóros mirigyhámsejteket tartalmazó sejtkeneteknél tehát szintén csak szövettani vizsgálattal tisztázhatjuk a méhnyak állapotát, ezért soroljuk ezeket is a HSIL-kenetekkel egy csoportba.

Az értékelés szempontjai:

HSIL-kenetek: A HSIL-kenetek aránya a fejlett országokban kevesebb mint 1% (15-19 évesek: 0,7%; 20-29 évesek: 0,8%; 30-39 évesek: 0,7%) (11).

Ivarérett korú és idősebb nőknél a HSIL-kenetek hátterében célzott mintavétellel 70-80%-ban mutatható ki súlyos CIN, hurokkimetszéssel pedig 95%-ban (27), a 25 évnél fiatalabbaknál azonban csak az esetek felében van CIN2/3. A 25-30 évnél idősebbek 2-5%-ában a HSIL mögött már rák áll. A serdülőkorúaknál a CIN2 jóval gyakoribb, mint a CIN3, rák pedig kivételesen fordul elő (a 20 év alatti korcsoportban 0-3 eset egy millió tizenévesre számolva) (28).

HSIL-keneteknél a nagy kockázatú HPV-fertőzöttség a 90%-ot is meghaladja, csaknem mindegyik beteg HPV-pozitív.

A HSIL-esetek alakulását nehéz megítélni: az érintetteket szokásosan kezeljük, és csak egy-egy kezelés nélküli esettanulmányt ismerünk. Hozzávetőlegesen azt állapíthatjuk meg, hogy az eseteknek legfeljebb egyharmada fejlődhet vissza, de a tizenéveseknél sokkal nagyobb arányban mérséklődik, válik negatívvá a HSIL-sejtkenet két év alatt (29).

ASC-H-kenetek: Az ASC-US-kenetekkel ellentétben az ASC-H-kenetek hátterében gyulladás és/vagy ösztrogénhiány nem áll: ezek ugyanis a ráksejtre utaló sejteltéréseket nem idézik elő. A nemzetközi álláspont szerint az ASC-H-kenetek az ún. előrehaladó HPV-fertőzés következményei. Súlyos CIN az esetek 40-50%-ában mutatható ki (30). ASC-H-kenetnél a nagy kockázatú HPV-fertőzések aránya 80% (7).

AGC-, AIS-kenetek: A kóros (atípusos) mirigysejteket tartalmazó keneteket a Bethesda-rendszer három fokozatra osztja: AGC-NOS (atypical glandular cells not otherwise specified; AGUS néven is előfordul), AGC-FN (atypical glandular cells favor neoplasia) és AIS (adenocarcinoma in situ). A kóros mirigysejteket együttesen AGC-nek (atypical glandular cells) nevezik. Mások az enyhe mirigyhámelváltozásokat AGC-nek, a súlyosakat AIS-nak mondják (31). A mirigyhám rákelőző állapotainak szövettani fokozatai bizonytalanok, valódi rákelőző állapotnak csak az in situ mirigyrákot tartják (32). A méhnyak hámbeli mirigyrákja a harmincas években járóknál a leggyakoribb, száma fokozatosan nő, és szokásosan az átmeneti sáv felső (nyakcsatornai) részében keletkezik és terjed azon túl a nyakcsatornában. Tehát túllép az átmeneti sávon.

Az AGC-NOS-kenetek hátterében célzott kimetszéssel súlyos CIN-t (CIN2 és CIN3) 8-40%-ban, az AGC-FN-esetekben pedig 27-96%-ban fedeztek fel és rák is előfordult (33). Az utóbbi csoportban a méhtrák sem kivétel, sőt petefészek- vagy méhkürtrákot is kórosítottak. Az AGC-vel jelzett kenetek 0-8%-ában AIS-t és 1-9%-ában rákot találtak (6). AIS-keneteknél az in situ mirigyrák 48-69%-ban, mirigyrák 38%-ban fordult elő, utalva arra, hogy a hámbeli és a már kialakult rákot a kóros mirigysejtek alapján nem nagyon lehet elkülöníteni (6, 34). A kóros mirigysejteket tartalmazó kenetek hátterében előforduló szöveti elváltozások tehát sokfélék (CIN, AIS, laphám-, mirigyrák), és előfordulásuk az irodalomban széles határok között változik. A egyöntetűség hiánya egyrészt arra vezethető vissza, hogy a sejtjani jellemzők nem mindig ismerhetők fel egyértelműen – a sejtkenet értékelése így bizonytalan – másrészt, hogy a sejtjantaszok a keneteket különbözőképpen értékelik, véleményeik különbsége számottevő (interobserver variability).

Ámbár az AGC-kenetek formái a mirigyrákok tekintetében súlyossági fokozatokat (AGC-NOS → AGC-FN → AIS) jelentenek, az in situ és mirigyrák mégis mindegyik csoportban előfordul, méghozzá nehezen felmérhető arányban. A súlyos CIN vonatkozásában nincs fokozati különbség: mindegyikben egyaránt megtalálható, és nem is ritkán. Ha a kóros mirigysejtek HSIL-kenetben láthatók, a laphámrákok gyakoribbak, mint a HSIL-keneteknél, a mirigyrákok azonban nem (33).

A nagy kockázatú HPV az AIS-kenetek 70-90%-ában (80-85%-ban HPV16/18) mutatható ki (35).

A kolposzkópia az esetek 20%-ában negatív, a felében pedig nem megfelelő, hiszen az elváltozás a szövetekben mélyen – a felszín nem éri el – és a nyakcsatornában helyezkedik el, rendre az átmeneti sávon túlélve. Ha a mirigyhámbetegség laphám-elváltozással társul (30-50%), a kolposzkóppal szokásosan a laphámelváltozásokat látjuk. Jóllehet megfigyeltek kolposzkóppal felismerhető elváltozásokat – leginkább a kóros érrajzolat és valamelyest a felszíni egyenetlenség –, amelyek arra utalhatnak, hogy a folyamat az alaphártyát már áttörte, de ezek a jelek annyira nem megbízhatók, hogy ezek alapján a kezdődő rákot és a rákelőző állapotot biztonsággal elkülönítsük. Olyan kolposzkóppal látható elváltozás sincs, amely egyértelműen AIS-ra vagy mirigyrákra utalna. A negatív vagy nem megfelelő kolposzkópia miatt a kolposzkóppal vezérelt kimetszés sem lehetséges, illetve elégtelen.

TEENDŐK (FOLYAMATÁBRA):

A súlyos hámlévaltozásokra utaló (HSIL, AIS) vagy azok lehetőségét felvető (ASC-H, AGC-FN) kenetek eseteiben az alapszabály a szövettani vizsgálat elvégzése. Ezen az alapszabályon a legutóbbi idők kutatási eredményei némileg módosítottak, de alapjában nem változtatták meg. A kúp- vagy hurokkimetszés az egyetlen megbízható módszer az AIS és a mirigyrák felismerésére, kiterjedésének megállapítására.

a) Ha klinikai vizsgálattal egyértelműen nem látható daganat, a nyakcsatornát kis curette-kanállal kaparjuk ki napokkal a kúp- vagy hurokkimetszés előtt. Ha ugyanis szövetfoszlányokat kapunk, és a szövettani vizsgálat rákot igazol, a folyamat legalább IB-stádiumú; ellátása kiterjesztett műtét. A kúp-, hurokkimetszés szükségtelen.

b) HSIL-, ASC-H-kenetek

A HSIL- (ASC-H-) kenetnél a kúpkimetszés a leghatékonyabb, jöllehet az utóbbi időben a hurokkimetszés egyre inkább terjed. Ilyenkor a HPV-meghatározásnak nincs gyakorlati jelentősége: a súlyos CIN-ek csaknem mindegyike és a laphámrák is nagy kockázatú HPV-pozitív. Elviekben HPV-meghatározással elkülöníthetnénk a „veszélyes” és az „ártalmatlan” ASC-H-eseteket – és ezt egyedi esetekben meg is tehetjük –, a nagy kockázatú HPV-fertőzések legalább 80%-os gyakorisága miatt a HPV-vizsgálatnak gyakorlati jelentősége vajmi kevés (7, 9).

A 25 évnél fiatalabbaknál a HSIL (ASC-H) esteinek felében nincs súlyos CIN és a CIN2 is sokkal gyakoribb, mint a CIN3, a rák veszélye pedig elhanyagolható, ezért a kolposzkóppal vezérelt szöveti mintavétel elegendő. Ha ez CIN3-at vagy kezdeti rákot mutat, kúpkimetszést kell végezni.

c) AIS- és AGC-FN-kenetek

Az AIS- és az AGC-FN-kenetknél is a kúpkimetszés a legheylesőbb; a nyakcsatornából így lehet megfelelően kivágni. Az egyidejű méhkaparás elengedhetetlen a méhtestrák felismerése végett; a méhnyak- és méhtestrák együtt is előfordulhat.

A kúp-hurok kimetszés előtt azonban célszerű a belső nemi szervek ultrahangvizsgálata – a méhnyálkahártya és a függelékek állapotának megítélésére –, a CA125-meghatározás és a HPV-vizsgálat. Ha nagy kockázatú HPV nem mutatható ki, a méhnyakrák vagy a nyakcsatorna in situ rákja valószínűtlen. Ha a méhtest- vagy függelékrák igazolódik, a kúpkimetszés szükségtelen. Ha a kenetben káros méhnyálkahártyasejtek láthatók, ultrahangvizsgálat és méhkaparás a legelső teendő.

d) AGC-NOS- (AGUS-) kenetek

AGC-NOS-kenetknél az első a HPV-meghatározás. Ha nagy kockázatú HPV nincs, valamint a kolposzkópia és a medencei ultrahangvizsgálat is negatív, a szövettani vizsgálatról eltekintethetünk, a sejtvizsgálatot, a kolposzkópiát, a HPV-meghatározást és az ultrahangvizsgálatot hat hónaponként ismétljük meg. Két negatív eredményt (sejtkenet, kolposzkópia, ultrahang, HPV-meghatározás) követően visszatérhetünk a szokásos szűrésre.

Ha a nagy kockázatú HPV pozitív, szövettani vizsgálat.

e) A kolposzkópia lényegesen nem befolyásolja a megadott irányelveket, de a klinikust nagyon jól irányítja:

- kifejezett, egyenetlen mozaik és pontozottság stb. CIN3-ra utal, és fordítva, enyhe elváltozás CIN1/2-t valószínűsít;
- ha az egész átmeneti sáv látszik, a CIN megítélhető;

- irányítja a kúp-hurok kimetszést, de leginkább a célzott mintavételt;
- ha a kolposzkóppal nem látszik eltérés, a folyamat a nyakcsatornában fejlődött ki.

A SZÖVETTANI VIZSGÁLAT UTÁNI TEENDŐK

a) A CIN mindegyik formájánál a kúp-hurok kimetszés, ha az eltávolítást az épben végeztük, teljesen megfelelő kezelés. Ha nem az épben vágtuk ki az elváltozást, a legbiztonságosabb az ismételt kimetszés, szokásosan a sebgyógyulás után. Egyedi esetekben a betegek fokozott követése négy hónaponkénti HPV-, sejt- és kolposzkópiai vizsgálattal is megengedett, különösen azoknál, akik még szülni szeretnének.

b) A 25 évnél fiatalabbaknál, akiknél csak célzott kimetszést végeztünk, ellenőrzés szükséges: hat hónaponkénti sejtvizsgálat és kolposzkópia ajánlott. Ha a HSIL (ASC-H) egy év után is fennáll, az elváltozás teljes eltávolítása tanácsos. Az azonnali kúp-, hurokkimetszés azért sem szerencsés, mert a HPV-fertőzések gyakorisága miatt az ilyen fiataloknál a HSIL újra, akár többször is kialakulhat, így az újabb és újabb kúp-, hurokkimetszésekkel többet ártanánk, mint használnánk. Ezt a szempontot a beteggel/szülővel mindig vitassuk meg. Elméletileg a HPV-meghatározással elkülöníthetnénk a nem veszélyeztetetteket, a nagy kockázatú HPV azonban csaknem minden esetben jelen van. Ennek ellenére a HPV-meghatározás tájékoztató lehet (megmaradó fertőzés, HPV-fajta szerinti kockázat stb.).

c) A hámbeli (in situ) mirigyák gyakorta többgócú, ezért sokan az elváltozás megfelelő, ép szélekkel végzett kimetszését sem tartják elegendőnek, a méh eltávolítását javasolják. Ezt támasztja alá, hogy az AIS hajlamos kiújulásra, és mirigyák alakul ki (36). A szülni már nem akaró nőknél a méheltávolítás nagyon megfontolandó.

A gyermeket akaróknál a várakozó álláspont is megengedett, egyedi megbeszélés, döntés szerint. Megfelelő ellenőrzés (4-6 hónaponkénti HPV-, sejtvizsgálat és kolposzkópia) mellett a méhnyakrák kockázata csekély, de a betegség kiújulása, az ismételt kúpkimetszés, a későbbi méheltávolítás és bizonyos mértékű várandóssági szövődmény (gyakoribb koraszülés, kis-súlyú magzat stb.) lehetőségével számolni kell (37).

Ha a sebészi szélek nem épek, vagy biztonsággal nem ítélték meg, a visszamaradt AIS lehetősége 50%, a ráké pedig 6% (38), következésképpen a kúp- vagy hurokkimetszés megismétlése javasolt, szokásosan három hónapon belül.

SZŰRÉSEK ÉS A HPV-VÉDŐOLTÁS A HPV-védőoltás jelentőségének felméréséhez még hosszú évek kellene: majd csak akkor becsülhetjük meg, hogy csökkentette-e a méhnyakrák előfordulását és milyen mértékben. Amíg elegendő tapasztalat nem gyűlik össze, a beoltottnál is a rákszűrés fenti elveit alkalmazzuk.

KIEGÉSZÍTŐ MEGJEGYZÉSEK A fentiekben megfogalmazott irányelveket a Szülészeti és Nőgyógyászati Szakmai Kollégium felkérésére állítottuk össze, és a kollégium hivatalos útmutatójának tekinthető. A kollégium ugyanis, a méhnyakrák keletkezésével kapcsolatos ismereteink robbanásszerű bővülése és az új megelőzési és vizsgálómódszerek miatt, szükségesnek tartotta a hazai nőgyógyászati rákszűrés elveinek módosítását, az új „szűrésútmutató” kiadását.

Az irányelvek összeállításának alapvető szempontja a mindennapi orvosi gyakorlat és a már bevált (megfelelő irodalmi adattal alátámasztott) módszerek alkalmazása volt. A méhnyakrák szűrésére javasolt ún. megtekintési, színelemzési módszerek, a polarprobe és a molekuláris jelzők (pl. p16 stb.) kísérleti szakaszban vannak, beépítésük a szűrési irányelvekbe még nem időszerű (39).

A HPV-vizsgálat helye a szűrési útmutatókban még nem kristályosodott ki: többen vitatják jelentőségét a harminc évnél fiatalabb nőknél, mondván, hogy náluk a fertőzés és a rákelőző állapotok is nagyon gyakoriak, rák mégis csak elvéve alakul ki, következésképpen a vizsgálat nem „költséghatékony”. A „költséghatékony” szót idézőjelbe tettük, egyrészt mivel elköptatott divatszó, másrészt mert az egészségügyi ellátás nem kereskedelem, szakmai elveit alapvetően nem a költségek határozzák meg.

A nyugati világban elterjedt, ám visszaszorulóban lévő gyakorlat, a kolposzkóppal vezérelt célzott kimetszés, amelyet, ha az alaphártya áttörése, vagyis rák nem látható, az ún. szövetszűrő kezelést követ, nem javasolt. Az eljárás nagyon sok buktatót rejt magában: a tévedések aránya 30-40%, amit többszörös kimetszéssel igyekeznek csökkenteni (40).

Szóba került az Isoprinosine (inosine pranobex) tabletta adása a nagy kockázatú HPV-vel fertőzötteknek, ám nincs tudományos bizonyíték arra, hogy hatásos lenne. A gyógyszer leírásában ez olvasható: az Isoprinosine adagolása nagy kockázatú HPV-fertőzésekben megfontolandó. Ennek bizonyítására további vizsgálatok feltétlenül szükségesek.

Egyetlen szűrőmódszer sem 100%-os, jóllehet a társadalom ezt elvárna. A szűrés korlátairól a szürendő lakosságot is tájékoztatni kell. A méhnyakrák szűrésével a méhnyakrákok messze nagy többsége kivédhető, de nem az összes: a szűrési módszer, a résztvevők stb. hibájából óhatatlanul előfordulnak fel nem ismert esetek. Aki részt vesz a szűréseken, ezzel legyen tisztában. Az efféle tájékoztatás a jogi következményeknek is eljött veszi.

A megfogalmazott irányelvek nem előírások, csupán egyfajta útmutató, amelyet egyedi igények, az adott beteg kívánalmainak megfelelően lehet módosítani. Minden orvosi kezelés egyedi, a beteg és a kezelő orvos(ok) közös döntése. Eltérés az irányelvektől nem hiba, jogi következményei nem lehetnek.

IRODALOM

- Pete I, Tóth V, Bősze P. The value of colposcopy in screening cervical carcinoma. *Eur J Gynaecol Oncol* 1998;19:118.
- Cox JT, Schiffman M, Solomon D, et al. Triage Study (ALTS) Group. Prospective follow-up suggests similar risk of subsequent cervical intraepithelial neoplasia grade 2 or 3 among women with cervical intraepithelial neoplasia grade 1 or negative colposcopy and directed biopsy. *Am J Obstet Gynecol* 2003;188:1406-12.
- Moscicki AB. Management of adolescents who have abnormal cytology and histology. *Obstet Gynecol Clin N Am* 2008;35:633-43.
- Melnikow J, Nuovo J, William AR, Chan BK, Howell LP. Natural history of cervical squamous intraepithelial lesions: a meta-analysis. *Obstet Gynecol* 1998;92:727-35.
- Hughes SA, Sun D, Gibson C, Bellerose B, Rushing L, Chen H, et al. Managing atypical squamous cells of undetermined significance (ASCUS): human papillomavirus testing, ASCUS subtyping or follow-up cytology? *Am J Obstet Gynecol* 2002;186:396-403.
- Wright TC, Cox JT, Massad LS, Twigg LB, Wilkinson EJ. 2001 ASC-CP-sponsored Consensus Workshop. Consensus guidelines for the management of women with cervical cytological abnormalities and cervical cancer precursors-part I: cytological abnormalities. *JAMA* 2002;287:2120-9.
- ALTS, Duncan LD, Jacob SV. Atypical squamous cell, cannot exclude a high-grade squamous intraepithelial lesion: the practice experience of a hospital-based reference laboratory with this new Bethesda system diagnostic category. *Diagn Cytopathol* 2005;32:243-6.
- Boardman LA, Stanko C, Weitzen S, et al. Atypical squamous cells of undetermined significance: human papillomavirus testing in adolescents. *Obstet Gynecol* 2005;105:741.
- Evans MF, Anderson CS, Papillo JL, et al. Distribution of human papillomavirus types in ThinPrep Papanicolaou tests classified according to the Bethesda 2001 terminology and correlations with patient age and biopsy outcomes. *Cancer* 2006;106:1054-64.
- Jone BA, Davey DD. Quality management in gynecologic cytology using interlaboratory comparison. *Arch Pathol Lab Med* 2000;124:672-81.
- Mount SL, Papillo JL. A study of 10,296 pediatric and adolescent Papanicolaou smear diagnosis in Northern New England. *Pediatrics* 1999;103:539.
- Davey DD, Neal MH, Wilbur CC, et al. Bethesda 2001 implementation and reporting rates: 2003 practices of participants in the College of American Pathologists Interlaboratory Comparison Program in Cervicovaginal Cytology. *Arch Pathol Lab Med* 2004;128:1224-9.
- Jone BA, Novis DA. Follow-up of abnormal gynecologic cytology: a college of American Pathologists Q-probes study of 16132 cases from 306 laboratories. *Arch Pathol Lab Med* 2000;124:665-71.
- Wright TC, Massad LS, Dunton CJ, et al. 2006 Consensus guidelines for the management of women with abnormal cervical cancer screening tests. *Am J Obstet Gynecol* 2007;197:346-55.
- Holowaty P, Miller AB, Rohan T, To T. Natural history of dysplasia of the uterine cervix. *J Natl Cancer Inst* 1999;91:252-8.
- Eltoum IA, Chhieng DC, Roberson J, et al. Reflux human papillomavirus infection testing detects the same proportion of cervical intraepithelial neoplasia grade 2-3 in young versus elderly women. *Cancer* 2005;105:194-8.
- Murta EF, de Andrade FC, Adad SJ, et al. Low-grade squamous intraepithelial lesion during pregnancy: conservative antepartum management. *Eur J Gynecol Oncol* 2004;25:600-2.
- ASCUS-LSIL Triage Study (ALTS) Group. A randomized trial on the management of low-grade squamous intraepithelial lesion cytology interpretations. *Am J Obstet Gynecol* 2003;188:1393-400.

19. Human papillomavirus testing for triage of women with cytologic evidence of low-grade squamous intraepithelial lesions: baseline data from a randomised trial. The Atypical Squamous Cells of Undetermined Significance/Low-Grade Squamous Intraepithelial Lesions Study (ALTS) Group. *J Natl Cancer Inst* 2000;92:397-402.
20. Moore K, Cofer A, Elliot L, et al. Adolescent cervical dysplasia: histological evaluation, treatment, and outcomes. *Am J Obst Gynecol* 2007;197:141,e1
21. Moscicki AB, et al. Regression of low-grade squamous intraepithelial lesions in young women. *Lancet* 2004;364:1678-83.
22. Castel PE, Cox JT, Jeronimo J, et al. An analysis of high-risk human papillomavirus DNA-negative cervical precancers in the ASC-US-LSIL Trial Study (ALTS) *Obstet Gynecol* 2008;111:847-56.
23. Safaeian M, Solomon D, Wacholder S, et al. Risk of precancer and follow-up management strategies for women with human papillomavirus-negative atypical squamous cells of undetermined significance. *Obstet Gynecol* 2007;109:1325-31.
24. Arbyn M, Buntinx F, Van Rast M, et al. Virologic versus cytologic triage of women with equivocal Pap smear: a meta-analysis of the accuracy to detect high-grade intraepithelial neoplasia. *J Natl Cancer Inst* 2004;96:280-93.
25. Arbyn M, Paraskevaides E, Martin-Hirsch P, Prendeville W, Dillner J. Clinical utility of HPV-DNA detection: Triage of minor cervical lesions, follow-up of women treated for high-grade CIN: An update of pooled evidence. *Gynecol Oncol* 2005;99:S7-11.
26. Szarewski A, Jarvis MJ, Sasieni P, et al. Effect of smoking cessation on cervical lesion size. *Lancet* 1996;347:941-3.
27. Dunn TS, Burke M, Shwayder J. A 'see and treat' management for high-grade squamous intraepithelial lesion Pap smears. *J Low Genit Tract Dis* 2003; 7:104-6.
28. Chan PG, Sung HY, Sawaya GF. Changes in cervical cancer incidence after three decades of screening US women less than 30 years old. *Obstet Gynecol* 2003;102:765.
29. Case AS, Rocconi RP, Straughn JM Jr, et al. Cervical intraepithelial neoplasia in adolescent women: incidence and treatment outcomes. *Obstet Gynecol* 2006;108:1369.
30. Sherman ME, Castle PE, Solomon D, et al. Cervical cytology of atypical squamous cell cannot exclude high-grade intraepithelial lesions (ASC-H): characteristics and histologic outcomes. *Cancer* 2006;108:298-305.
31. Syrjanen KJ. Histology, Classification and Natural History of Cervical Intraepithelial Neoplasia (CIN). *CME J Gynecol Oncol* 2009;14: megjelenés alatt.
32. Lee KR, Flynn CE. Early invasive adenocarcinoma of the cervix. *Cancer* 2000;89:1048-55.
33. Westin MC, Derchain SF, Rabelo-Santos SH, et al. Atypical glandular cells and adenocarcinoma in situ according to the Bethesda 2001 classification: cytohistological correlation and clinical implications. *Eur J Obstet Gynecol* 2008;139:79-85.
34. Derchain SF, Rabelo-Santos SH, Sarian LO, et al. Human papillomavirus DNA detection and histological findings in women referred for atypical glandular cells or adenocarcinoma in situ in their Pap smears. *Gynecol Oncol* 2004;95:618-23.
35. Castellsague X, Diaz M, de Sanjose S, et al. Worldwide human papillomavirus etiology of cervical adenocarcinoma and its cofactors: implications for screening and prevention, *J Natl Cancer Inst* 2006;98:303-15.
36. Goldstein NS. An investigation of the mechanisms underlying the disparity between rate of residual endocervical adenocarcinoma in situ (AIS) in hysterectomy specimens and clinical failure following conservatively treated AIS. *Am J Clin Pathol* 2004;122:540-5.
37. Bull-Phelps SL, Granter EIO, Walsh ChS, Gehrig PA, Miller DS, Schorge JO, et al. Fertility sparing surgery in 101 women with adenocarcinoma in situ of the cervix. *Gynecol Oncol* 2007;107:316-9.
38. Denehy TR, Gregori CA, Breen JL, et al. Endocervical curettage, cone margins, and residual adenocarcinoma in situ of the cervix. *Obstet Gynecol* 1997;90:1-6.
39. Bősze P. A méhnyakrák szűrése és megelőzése: hagyomány és új irányzatok. *Nőgyógy Onkol* 2008;13:10-30.
40. Gage JC, Hanson VW, Abbey K, et al. Number of cervical biopsies and sensitivity of colposcopy. *Obstet Gynecol* 2006;108:264.

„A tudomány maga nemzetközi közkinccs, de a közlési módja feltétlenül nemzeti, és írójának arra kell törekednie, hogy minél tökéletesebben az legyen. Magyarul írjunk tehát, ha magyar nyelven írunk, mert magyarságunk csak annyit ér, amennyi értéket mi magunk tulajdonítunk neki.”

Vámossy Zoltán (Orvosi nyelvünk helyes magyarsága, 1943)